

# Fixação de Provisórios a Aparelhos Fixos

FALTA FALTA FALTA FALTA FALTA FALTA FALTA FALTA FALTA FALTA FALTA FALTA

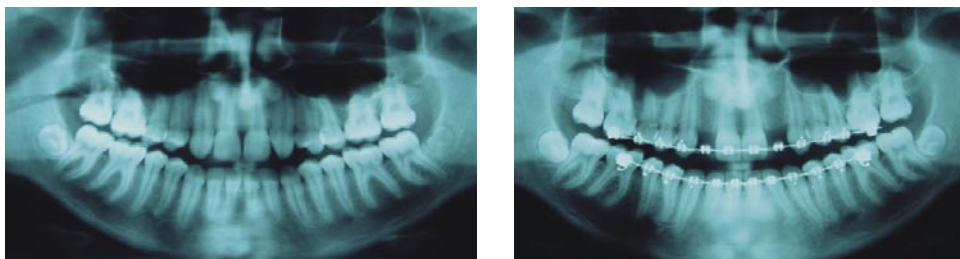
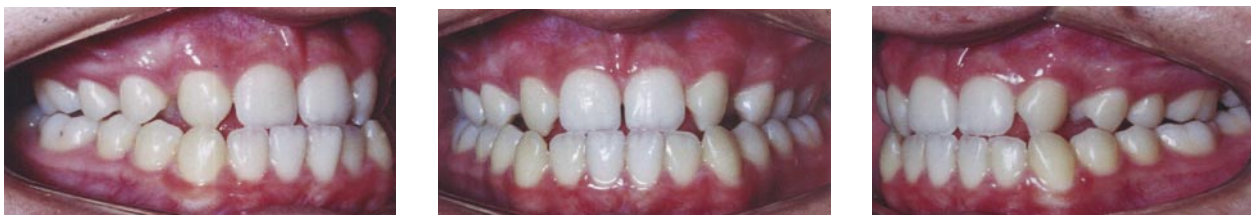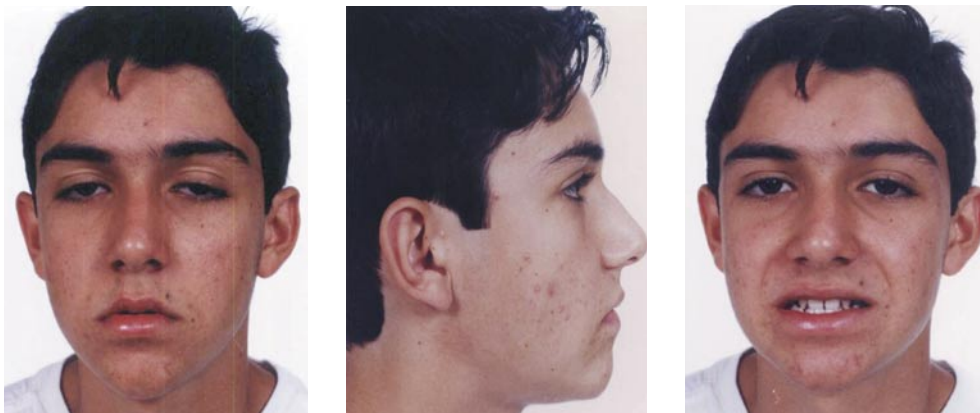
Marden Bastos\*

É freqüente o tratamento ortodôntico em pacientes com ausência de um ou mais dentes anteriores. Nestes casos, torna-se necessária a adaptação de provisórios com o intuito de conferir estética durante o tratamento.

Nos estágios iniciais de tratamento, podemos fixar os provisórios em um aparelho removível por lingual, sem grampos, para

permitir o alinhamento e nivelamento sem interferências. Quando chegamos aos fios retangulares, podemos manter o provisório em posição por meio de bráquetes e do próprio fio, que confere maior conforto ao paciente enquanto refinamos a mecânica.

Apresentamos a seguir uma forma de adaptar os referidos provisórios:



\* Mestre em Dentística Restauradora, opção "Materiais Dentários" - FOB-USP; Doutorando em Ortodontia - FOB-USP

\*\* Mestre e Doutorando em Ortodontia pela FOB-USP

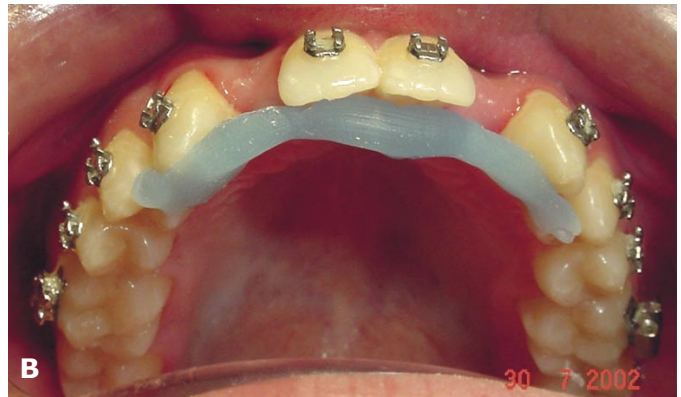
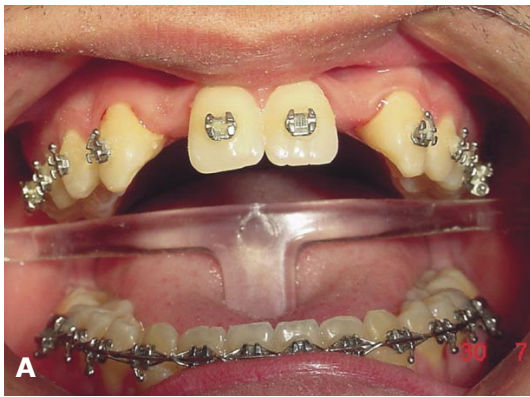
FIGURA 1A-B - Colocar rolete de cera utilidade por lingual na região edêntula.

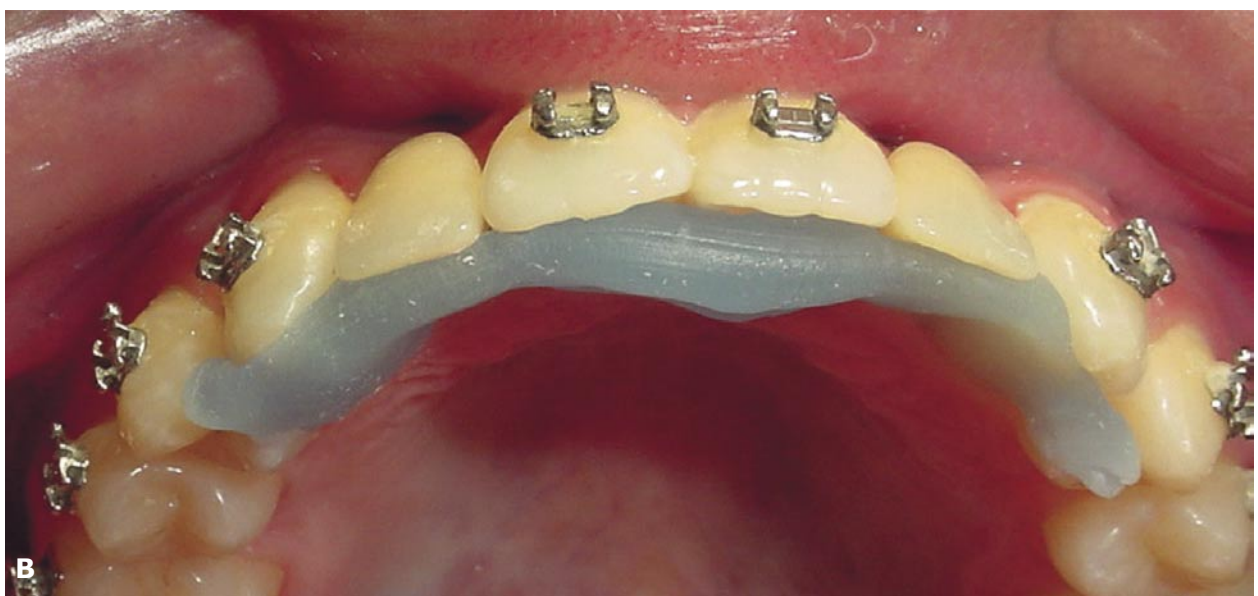
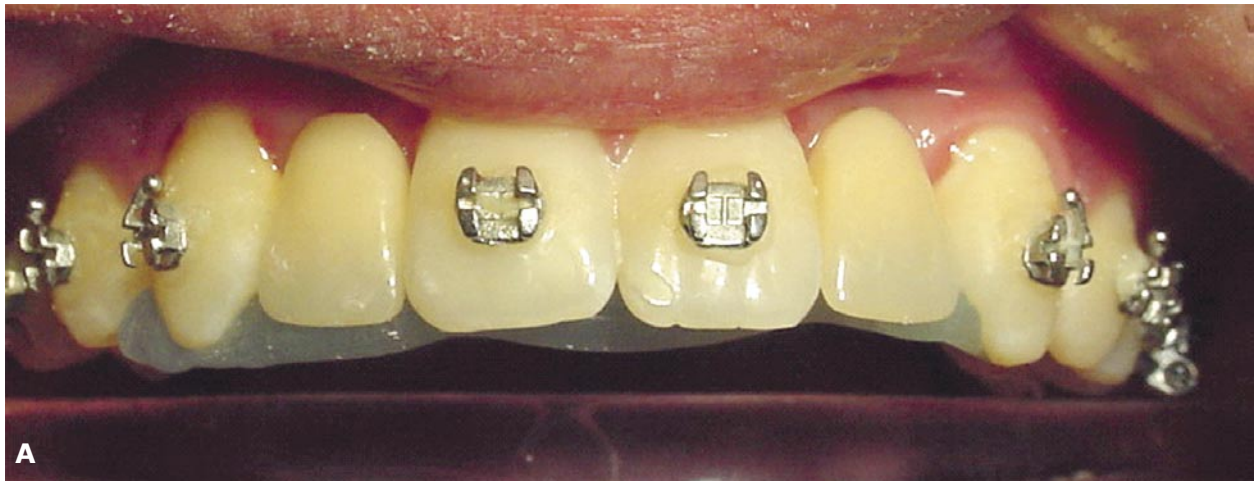
FIGURA 2A-B - Desgaste e adaptação de dentes de estoque nestas regiões.






FIGURA 3A-B - Colocação de braquetes correspondentes aos dentes ausentes em um fio guia .017 x .025 ou .019 x .025.

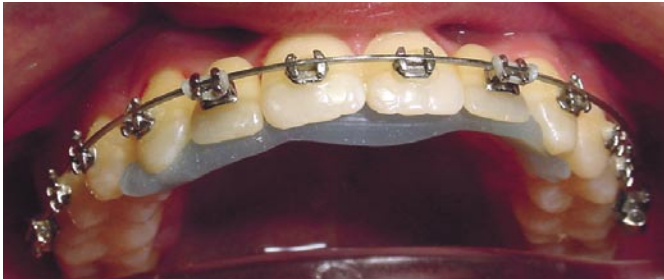

FIGURA 4 - Checagem da posição dos braquetes na boca.

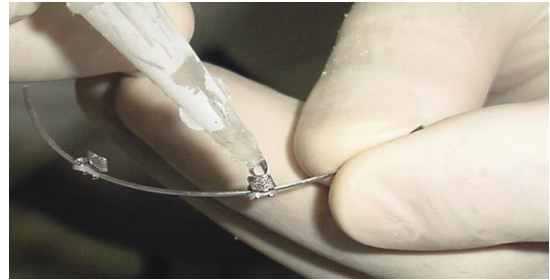

FIGURA 5 - Colocação de cola instantânea na base dos braquetes.

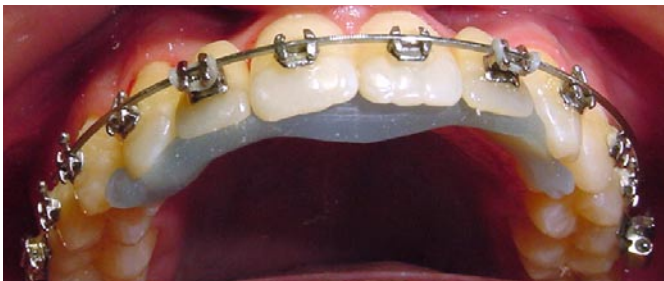

FIGURA 6 - Posicionar o fio guia com os braquetes e aguardar presa da cola.




FIGURA 7 - Provisórios em posição, amarrados com conjugado simples ou tié together:

